Beiträge zur Lehre

von der

Dystrophia muscularis progressiva.

Inaugural-Dissertation

zur

Erlangung der medizinischen Doctorwürde

bei der

hohen medizinischen Fakultät

der

Friedrich-Alexanders-Universität Erlangen

vorgelegt

von

P. A. Stehr,

pract. Arzt aus Haynau.

R. UNIV. BIBLIOTHEEK LEIDEN

ERLANGEN.

Druck der Universitäts-Buchdruckerei von Junge & Sohn.

1886.

s. Erlangen. 1886

Beiträge zur Lehre

von der

Dystrophia muscularis progressiva.

Inaugural-Dissertation

zur

Erlangung der medizinischen Doctorwürde

bei der

hohen medizinischen Fakultät

der

Friedrich-Alexanders-Universität Erlangen

vorgelegt

von

P. A. Stehr,

pract. Arzt aus Haynau.

ERLANGEN.

Druck der Universitäts-Buchdruckerei von Junge & Sohn.

1886.

Gedruckt mit Genehmigung der medicinischen Fakultät zu Erlangen.

Referent: Prof. Dr. Penzoldt.

R. UNIV.
BIBLIOTHEEK
LEIDEN

Seinen geliebten Eltern

in

Liebe und dankbarer Verehrung

gewidmet

vom

Verfasser.

Digitized by the Internet Archive
in 2026

https://archive.org/details/IA41546420_0050

Die folgende Arbeit wurde auf Veranlassung und mit freundlicher Unterstützung des Herrn Prof. Dr. Penzoldt zu Erlangen geschrieben.

Es ist mir Pflicht und Bedürfniss, ihm, meinem hochverehrten Lehrer, auch an dieser Stelle den besten Dank abzustatten für die Liebenswürdigkeit und Bereitwilligkeit, mit welcher er mir das zu der Arbeit erforderliche Material überliess und mich bei derselben unterstützte.

Erst in den letzten Jahrzehnten fing man an, sich eingehender mit der Natur und dem Wesen der progressiven Muskelatrophie zu beschäftigen, eine Frage, welche, nachdem der französische Forscher Aran im Jahre 1850 in den Archives générales de méd. den ersten Anlass zu der Besprechung derselben gegeben, von da ab allseitig besondere Beachtung fand, ein eingehendes Studium derselben veranlasste und eine verhältnismässig recht umfassende Literatur über diesen Gegenstand zeitigte.

Es sei mir erlaubt, zunächst in kurzen Worten die Ansichten über das Wesen der Krankheit chronologisch von dem Auftreten der Frage an bis zu dem jetzigen Stande derselben zusammenzufassen, um im Anschluss daran einige diesbezügliche Fälle der Gesammtliteratur hinzuzufügen oder bereits veröffentlichte mit gütiger Erlaubniss der Herren Autoren genauer zu analysieren. Der Grund, weshalb so lange Zeit das Wesen der progressiven Muskelatrophie den Augen forschender Beobachter verborgen blieb, war der, dass diese Krankheit durch recht verschiedene Factoren bedingt sein kann; so lange man dieselben nur ungenügend kannte und nicht scharf von einander schied, eben so lange musste nothgedrungen auch eine Verwirrung, eine Unklarheit der Ansichten über das innere Wesen des Leidens bestehen. Wusste man im Anfange dieses Jahrhunderts überhaupt keine Erklärung für den pathologischen

Process, so war man nach dem Erscheinen der Recherches sur une maladie non encore décrite du système musculaire (Atrophie musculaire progressive) von Aran in den Archives générales de méd. im Jahre 1850, nach einer Arbeit von Thouvenet im Jahre 1851, sowie nach der Duchenne'schen Discussion à l'Academie à Paris sur la: „Paralysie musculaire progressive atrophique", welche in den Arch. gén. de méd. 1853 veröffentlicht wurde, allgemein bald darin einig, dass der progressive Muskelschwund bedingt sei durch einen pathologischen Process im Nervensystem. So leicht man sich für diese Ansicht entschieden, so schwer war es zu sagen, welche Stellen oder welche Theile des Nervensystems jedesmal betroffen seien. So findet man daher, dass Veränderungen der verschiedenartigsten Theile desselben als Ursache der Erkrankung angegeben werden.

Während Schneevoogt den Ausgangspunkt der Muskelatrophie von einer primären Erkrankung der weissen Rückenmarksstränge abhängig machen zu müssen glaubt, spricht sich Lockhart-Clarke für eine Erkrankung der grauen Rückenmarkssubstanz im Allgemeinen mehr oder minder bestimmt aus, eine Ansicht, welche Cruveilhier bereits im Jahre 1855 auf Grund eines positiven Sektionsbefundes aufstellte, nachdem er vorher allerdings mehr das periphere Nervensystem, beziehungsweise die vorderen Wurzeln der Rückenmarksnerven für den Ausgangspunkt erklärt hatte. Charcot[1]) und Joffroy gingen einen Schritt weiter und sprechen (in den Rech. sur l'anatom. path. de l'athroph. musc. 1869) mit Hayem zugleich ihre Ansicht dahin aus, dass die innerhalb der grauen Rückenmarkssubstanz gelegenen gangliösen Elemente es seien, deren Erkrankung die progressive Muskelatrophie bedinge.

1) Rech. sur l'anatom. path. de l'atroph. musc. 1869.

Andere Forscher, so Bergmann, verlegten den Ausgangspunkt der Erkrankung in ein im obersten Theil des Rückenmarks localisirtes trophisches, Bärwinkel in seinem Aufsatz: „Ein Fall von Atrophia muscularis progressiva mit Betrachtungen über deren Natur“ [1]) in die sympathischen Centren. Von ihnen gehe die ursprüngliche Störung aus; infolge davon werde die Ernährung der Muskeln alterirt und dadurch Lähmung gesetzt. Als Resultat der Unthätigkeit der Muskeln treten bei langer Dauer die bisweilen gefundene Atrophie oder Verfettung der motorischen Nerven ein. Es sei der Herd der Affection wahrscheinlich in den ‚spinalen Ganglien‘ zu suchen und zwar im unteren Hals- bis zum unteren Brusttheile.

Sich im grossen ganzen der Meinung Bärwinkels anschliessend sehen wir Eulenburg in dem Archiv für Psychologie vom Jahre 1868, wo er die Pathologie des nerv. Sympathicus bespricht, sowie in seinen in der ‚Wiener medicinischen Wochenschrift‘ in den Jahren 1867 und 1868 erschienenen Aufsätzen: „Die vasomotorischen Neurosen“, die im nerv. Sympathicus verlaufenden vasomotorischen, bezw. trophischen Fasern als Ausgangspunkt für die Krankheit in Anspruch nehmen. Welcher Natur nun aber der Krankheitsprocess in dem Nervensystem sei, weshalb eine Alteration in demselben zustande kommen könne und welches der Zusammenhang zwischen dieser Alteration und jener der Muskeln sei, diese Frage konnte man offenbar nicht zufriedenstellend beantworten und man behalf sich daher allgemein damit, die Krankheitsursache auf einen ‚Process chronischer Reizung‘ zurückzuführen.

Dieser Lehre der Entstehung der progressiven Muskelatrophie auf primärer neuropathischer Basis gegen-

1) Prager Vierteljahrsschrift 1858. III 133.

über verhält sich vorzüglich Friedreich principiell und strikte negativ. Er vertritt in seinem grossen Werke „Ueber progressive Muskelatrophie, über wahre und falsche Muskelhypertrophie“ vom Jahre 1873 die Ansicht, dass die progressive Muskelatrophie eine direkte Erkrankung des Muskelgewebes, eine primäre Myopathie sei, deren innerstes Wesen in einer Wucherung des Muskelbindegewebes liege, der zufolge alsdann die Muskeln atrophirten. Die Veränderungen am Nervensystem seien secundäre Erscheinungen und daher inconstant. Dieser Ansicht, vorher schon von Friedberg ausgesprochen, schlossen sich an Niemeyer, Oppenheimer, Bamberger.

So standen sich längere Zeit beide Ansichten einander scharf gegenüber; jeder Vertreter einer derselben hielt die seinige für die einzig richtige, bis durch sorgfältige klinische Beobachtungen verbunden mit den genauesten Sektionsberichten festgestellt wurde, dass beide Ansichten zu recht bestanden.

Es gibt zweifellos, vorzüglich durch Lockhart-Clarke und Charcot erwiesen, eine progressive Muskelatrophie, welche ihren Grund findet in krankhaften Veränderungen im Gebiete des Nervensystems, also spinaler Natur, wie aber auch eine solche ‚rein muskulären‘ Ursprungs existirt.

Die erstgenannte Krankheit ist vollkommen scharf definirbar und besteht ihr hauptsächlichstes klinisches Symptom in einer sehr langsam, aber beständig und meist nach einem gewissen Typus fortschreitenden Atrophie der Muskulatur. Die anatomische Untersuchung ergibt in diesen Fällen eine ‚degenerative Atrophie‘ sowohl der befallenen Muskeln selbst, als auch der zugehörigen peripheren motorischen Nervenfasern, der vorderen Wurzelfasern und der motorischen Gang-

lienzellen in den Vorderhörnern des Rückenmarks, sowie ev. der Bulbärkerne.

Nach den neuesten Untersuchungen Fr. Schultze's in Heidelberg ist der Vorgang, wie die in Rede stehenden Nervenelemente degeneriren, der, dass zuerst die Markscheide des Nerven zu Schollen und Tröpfchen zerfällt, im Anschluss daran der Achsencylinder; übrig bleibt so nur noch die nun einen homogenen, flüssigen Inhalt umschliessende Schwann'sche Scheide, welche, nach Resorption ihres Inhaltes, selbst eine Vermehrung ihrer Kerne mit sich daran anschliessender Vermehrung interstitiellen Bindegewebes aufweist. Das Bindegewebe kann allmählich zu derben, breiten Längs- und Querzügen zwischen den Muskelfasern werden. Die nun atrophirenden Muskelfasern sind nur einfach atrophisch, denn es lassen sich im Bau ihrer contractilen Substanz keine wesentlichen, merklichen Veränderungen constatiren. Freilich kann der Process in seinen Endstadien soweit fortschreiten, dass die Muskelfasern ganz schwinden und nur ein fibrilläres Bindegewebe übrig bleibt, in dem sich in der Regel reichlich Fettzellen eingelagert finden.

Diese spinale Form der progressiven Muskelatrophie ist in ihrem Entstehen, in ihrer Verbreitung und ihrem sonstigen Verhalten deutlich charakterisirt und nicht schwer von der progressiven Muskelatrophie rein muskulären Ursprungs zu unterscheiden.

In jedem Lebensalter, häufig im reifen Mannesalter, bei kräftigen, gesunden Individuen auftretend, beginnt sie an den Handmuskeln und zwar besonders dem Daumen- und Kleinfingerballen oder auch den musc. interossei und lumbricales. Doch gibt es auch Fälle, wo die Erkrankung an den Schulterblattmuskeln oder den Muskeln des Armes, am musc. deltoideus beginnt, um von da langsam, aber in disseminirter Form vorschreitend andere Muskeln oder

Muskelgruppen einer- oder beiderseits, jedenfalls aber in kürzester Frist die kleinen Handmuskeln zu ergreifen. Man kann sagen, dass bei dieser Form die Atrophie von der Peripherie nach dem Centrum, von dem Ende der Extremitäten aus gegen den Rumpf hin fortschreitet. Die Atrophie schreitet rasch und unaufhaltsam vorwärts und ist nicht selten mit progressiver Bulbärparalyse combinirt. Die Muskeln fühlen sich schlaff, weich und schlotternd an; sie neigen nie zu wahrer oder falscher Hypertrophie; man beobachtet an ihnen lebhafte, weit verbreitete fibrilläre Contractionen und constant partielle oder complete Entartungsreaktion.

Das Allgemeinbefinden der von dieser Krankheit befallenen Patienten kann, abgesehen von der Schwäche, welche sie in der oder den befallenen Extremitäten verspüren, fast stets als gut bezeichnet werden; ihre Sensibilität, Sinneswerkzeuge, Reflexe, Sphincteren sind normal.

Neben dieser spinalen Form der progressiven Muskelatrophie gibt es, wie bereits erwähnt, eine zweite, rein muskulären Ursprungs. In ihrem Verlaufe jener sehr ähnelnd, ist sie doch ganz von ihr verschieden insofern, als bis jetzt wenigstens, selbst nach den neuesten und sehr genauen Untersuchungen Fr. Schultzes in Heidelberg, nicht eine macroscopische oder microscopische Veränderung am Rückenmarke vorgefunden werden konnte. Die Ganglienzellen in den Vorderhörnern des Rückenmarks, die vorderen Wurzeln, sowie die motorische und sensible Substanz in den betreffenden Rückenmarksabschnitten, sodann die peripheren Nerven, ausgenommen ihre Endstrecken, sind selbst in den vorgeschrittensten Stadien der Krankheit vollkommen erhalten; denn die sogenannte ‚Granular-Desintegration', welche englische Autoren als für die myopathische Form charakteristisch hinstellen wollten, ist wohl als ein artificielles Product anzusehen.

Ob und wie die eben ausgeschlossenen Nervenendigungen, deren Verhalten von grösster Bedeutung für die Klärung der ganzen Frage sein würde, in den noch erhaltenen Muskelfasern der atrophischen Muskeln sich pathologisch verändert haben, das konnte bis jetzt wegen Fehlens geeigneter Untersuchungsmethoden an getrockneten Präparaten nicht festgestellt werden. Nur so viel glaubt man beobachtet zu haben, dass einzelne, isolirte Nervenfasern sich nicht vorfanden, sondern nur solche in der Zahl von mindestens 5—6. Wenngleich ferner an den peripheren intramuskulären Nerven von Fr. Schultze beobachtet wurde, dass sich wohl an circumscripten Stellen Bindegewebsvermehrung mit abnorm reichlichen Kernen zeigte, so musste er doch eine Atrophie der Fasern selbst verneinen.

So bleibt also am auffallendsten der Gegensatz zwischen den im Allgemeinen intakten Nervenbündeln der Nervenstämme und der maximalen Muskelveränderung.

Die wichtigsten, bis jetzt gefundenen miscroscopischen Veränderungen am Muskelgewebe bestehen in dem Fehlen jener gleichmässigen Durchsetzung mit zahlreichen gewucherten Kernen in den ziemlich gleichmässig atrophirten Muskelfasern, wie sie bei Poliomyelitis oder bei peripheren Degenerationen motorischer Nerven vorzukommen pflegen, sie bestehen weiter in dem Vorhandensein von gewissen riesenzelligen Gebilden und schliesslich in dem Auftreten einer früher wahrscheinlich schon von Martini ‚seröse Atrophie' genannten, neuerdings von Fr. Schultze mit dem Namen ‚Vacuolisierungen' belegten Erscheinung.

Welches nun der eigentliche Grund zu dem Entstehen der myopathischen Form der progressiven Muskelatrophie sei, das ist schwer zu sagen. Er liegt wohl kaum in einer primären Zunahme des interstitiellen Bindegewebes mit darauf folgender Druckatrophie, kaum in einer primä-

ren Blut- oder Lymphgefässerkrankung, sondern wohl in einer uns noch unbekannten Ursache. Die Zukunft soll es lehren, ob diese noch unbekannte Ursache auf der Bildung eines abnormen, unbekannten Stoffwechselproductes im Muskel, oder auf abnormer Ernährung des Muskels beruht, oder ob wir es lediglich mit einer angebornen Disposition zu thun haben.

So wie die spinale, ebenso ist auch die myopathische Form der progressiven Muskelatrophie in ihrem Entstehen, in ihrer Verbreitung und in ihrem sonstigen Verhalten wohl charakterisirt. Es ist das Verdienst Erbs, diese myopathische, von ihm ‚juvenile' genannte Form erstens einmal mit aller Bestimmtheit von der spinalen überhaupt getrennt und sie zugleich deutlich markirt, sodann aber auch den innigen Zusammenhang klar gelegt zu haben, welcher zwischen seiner ‚juvenilen' Form einerseits und der sogenannten Atrophia muscularis lipomatosa pseudohypertrophica oder kurzweg Pseudohypertrophie sowie der hereditären Form Leydens andererseits besteht. Jetzt wissen wir, dass die Pseudohypertrophie keine besondere Krankheitsspecies für sich ist, sondern dass sie im Princip auf demselben Krankheitsvorgange beruht, wie die juvenile, dieselben pathologischen Veränderungen durchmacht, wie jene, und sich eigentlich nur mehr äusserlich, durch grössere oder geringere Fettablagerung im Perimysium internum von jener unterscheidet.

Wenn Leyden eine hereditäre Form der progressiven Muskelatrophie annehmen und also lediglich die Erblichkeit zum Ausgangspunkte aller anderen Erscheinungen machen zu müssen glaubte, so stellt man damit die Existenz der rein myopathischen Form nicht in Abrede, muss aber Gefahr laufen, selbst zu irren, denn die Erblichkeit oder Nichterblichkeit lässt sich gewiss nicht immer mit

Sicherheit eruieren; auch ist gerade die Erblichkeit inconstant.

Wir wollen nun kurz uns die Merkmale vorführen, an denen wir die beiden auf myopathischem Grunde basirenden Arten der progressiven Muskelatrophie, also die juvenile und pseudohypertrophische Form erkennen.

Beide nehmen im frühen Lebensalter ihren Anfang, die Pseudohypertrophie mit Vorliebe vom 5.—8., die juvenile Form gewöhnlich vor dem 20. Lebensjahre. Oft finden wir sie in derselben Familie, vorzüglich unter Geschwistern, wiederkehren. Ohne dass man sie in der Regel auf eine bestimmte Ursache zurückführen kann, beginnt die Krankheit mit Schwäche in den nun der Atrophie anheimfallenden Muskeln, die hinwiederum stets frei bleiben von Schmerz oder Paraesthesien. Es werden die Muskeln in einer gewissen Reihenfolge befallen. Während bei beiden Formen die Atrophie stets in den Muskeln des Rumpfes, der Rücken- und Lendengegend ihren Anfang nimmt, geht sie bei der Pseudohypertrophie von da aus nun fast ausschliesslich auf die untere Extremität, besonders den Oberschenkel einer- oder beiderseits, bei der juvenilen Form dagegen ebenso fast ausschliesslich auf die obere Extremität einer- oder beiderseits über. So werden also constant befallen von Muskeln des Rumpfes: Mm. pector. maior und minor., m. cucullaris, m. latissimus dorsi, m. serratus antic. mai., m. rhomboid., m. sacrolumbal., m. longissimus dorsi, während ebenso constant frei bleiben: m. sternocleidomastoid., m. levator anguli scapulae, mm. supra- u. infraspinatus. Am Oberarme finden wir constant befallen: die Beugergruppe, m. biceps, m. brachialis intern., erst später: die Extensorengruppe, m. triceps, während constant frei bleiben: m. deltoideus, m. ters und m. coraco-brachialis. Die Vorderarmmuskeln, ausschliesslich des m. supinator ong., der alsbald befallen wird, bleiben lange frei und

unter ihnen wieder vorzüglich die Flexoren. Niemals befallen werden die kleinen Handmuskeln.

Von Muskeln der unteren Extremität werden hervorragend betroffen: die mm. glutaei, ein Theil des m. quadriceps, m. tensor fasciae latae, die mm. adductores, das Peroneusgebiet, ebenso der m. tibialis antic., lange frei dagegen bleiben: m. sartorius und die Wade.

Während die mm. recti abdominis in der Regel nicht atrophisch werden, gilt dies oft in hohem Masse von den mm. transversi und obliqui.

Die Gesichts- und Kaumuskeln bleiben nach dem Erb'schen Schema frei.

Von den genannten Muskeln kann an folgenden wahre oder falsche Hypertrophie auftreten: am m. deltoideus, mm. supra- und infraspinatus, an den mm. terretes, am m. triceps, m. sartorius und besonders an den Waden.

Bei keiner der beiden Formen zeigen sich fibrilläre Zuckungen, bei keiner findet sich Entartungsreaktion, die elektrische Erregbarkeit der Muskeln ist proportional ihrer Atrophie, ev. bis zum Erlöschen herabgesetzt.

Während sich die Auslösung der Reflexe verschieden wechselnd verhält, sind Sensibilität, Sphincteren, Intelligenz normal.

Die Krankheit schreitet unaufhaltsam weiter, doch zeigt sie bisweilen Neigung zum Stationärbleiben.

Wenn daher Erb alle drei Formen progressiver Muskelatrophie, also seine ‚juvenile', die Pseudohypertrophie und die hereditäre Leydens, welche alle auf myopathischer Grundlage basiren, mit dem Namen: ‚Dystrophia muscular. progressiva' zu belegen vorschlug, so ist diese Bezeichnung gewiss als eine glückliche anzusehen. Es ist dadurch die Möglichkeit benommen, bei Auftreten einer bis dahin nicht beobachteten Erscheinung an einem Krankheitsbilde, welche in das Erb'sche Schema nicht recht

hineinpasst, sofort auch schon eine neue Form unter neuem Namen aufzustellen, ein Bestreben, welches sich unter französischen Forschern bereits geltend gemacht und Früchte gezeitigt hat, die nur Verwirrung anrichten können.

Wir sehen bei so vielen Krankheitsbildern Abweichungen von der Regel, ohne dass es uns einfiele, sofort dafür einen neuen Namen aufzusuchen, warum sollten nicht auch bei unserer Krankheit einmal Abweichungen von dem sonst regelmässig beobachteten Bilde vorkommen können? Vielleicht stellen sie eine Art von Uebergängen von der einen Form zur andern her. Ein Fall scheint uns als Beleg hiefür zu dienen. Es ist derselbe von Herrn Professor Dr. Penzoldt[1]) bereits in kurzen Umrissen der Oeffentlichkeit bekannt gegeben worden, die ausführlichere Darstellung desselben aber mir gütigst überlassen worden[2]).

Ignatz W., Metzger aus Schilleren, 41 J., schon früher auf der Klinik vom 31. VII. bis 4. VIII. 1885, wieder aufgenommen am 20. I. 1886.

Pat. war in seiner Jugend seiner Erinnerung nach nie krank, abgesehen von „Augennässen". Im Jahre 1869 überstand er in Ungarn den Typhus, 1872 in Magdeburg die Carbunkel, 1874 in Westfalen die Ruhr. Nachdem er sich darnach wieder völlig erholt hatte, verrichtete er in einem Kohlenbergwerke sehr schwere und anstrengende Arbeit, wie er auch früher stets schwer arbeiten musste, besonders oft ungewöhnlich grosse Märsche leistete. Er war von jeher ausserordentlich kräftig und muskulös.

Im Jahre 1879 bemerkte Pat., ohne dass ihm irgend eine Ursache dazu bewusst gewesen wäre, eine ganz allmählich in beiden

---

1) Münchener medic. Wochenschrift 1886 Nr. 16.

2) Ich gebe hier zunächst die Darstellung nach der Krankengeschichte und der Publication Penzoldt's und gehe erst zum Schluss auf die inzwischen erschienene, denselben Fall betreffende Arbeit Erb's ein.

Schultern sich entwickelnde Schwäche von geringem stechenden Schmerze begleitet. Die Schwäche zeigte sich zuerst darin, dass ihm das Heben von Lasten schwer wurde; indess verrichtete Pat. noch circa 4 Monate lang seine bisherige Arbeit, worauf er sich zu leichterer überzugehen gezwungen sah.

1880 wurde dem Pat. schon das blosse Heben der Arme schwer; er bemerkte nach dieser Zeit ein sich Herabsenken, resp. ein Magererwerden beider Schultern und Oberarme. Diese Erscheinungen nahmen ohne merkbare Pause oder Steigerung allmählich so zu, dass Pat. im Gebrauche seiner Arme ziemlich unbeholfen wurde.

Seit dem Jahre 1882/83 machte sich auch eine Abnahme der Leistungsfähigkeit der Beine geltend, indem Pat. nicht mehr so weit, wie früher, höchstens noch 2 Stunden gehen konnte, dabei auch sehr bald und leicht ermüdete. Im Anschluss daran will Pat. seit 1884 auch ein Schwächerwerden der angeblich früher stark gerundeten Waden beobachtet haben; seine Krampfadern wurden stärker sichtbar.

Das sonstige Befinden des Pat. war in keiner Weise gestört. Die Nachforschungen nach Kopfschmerz, Schwindel, ev. vorhergegangenen Anfällen von Bewusstlosigkeit etc., Abnahme des Gefühls, Urinlassen, Stuhlgang, Schlaf etc. ergeben nichts Pathologisches.

Von irgend welchen Anomalien in Figur oder Entwickelung der ihm bekannten Familienmitglieder weiss Pat. nichts zu berichten. Die Mutter des Pat., sowie seine Geschwister leben und sind gesund, sein Vater starb plötzlich.

Status:

Pat. ist ein mittelgrosser Mann von sehr kräftigem Knochenbau und sehr gutem Ernährungszustande.

Die Haut ist normal gefärbt und zeigt nach längerem Entblösstsein, besonders über den, wie wir bald sehen werden, atrophirten Oberarmen eine deutliche Marmorirung, sowie eine leicht bläuliche Färbung an den unteren Extremitäten und den Vorderarmen. Es bietet der Pat. ein gesundes Aussehen dar. Kopf, Sinnesorgane, Gehirnnerven, innere Organe sind normal.

Die Muskulatur ist, ausgenommen die nachher zu beschreibenden Partien, besonders an den unteren Extremitäten, sehr kräftig und gut entwickelt, sowie von normaler Consistenz beim Anfühlen;

diejenige der oberen Körperhälfte dagegen, besonders des Schultergürtels, zeigt ein ganz verändertes Bild. Wir sehen hochgradige multiple Atrophien daselbst, eine enorme Abflachung beider Schultern, ein kraftloses Herabsinkenlassen der Arme. Im Detail nun Folgendes:

Die beiden claviculae sind stark prominirend; ihre Sförmige Krümmung erscheint fast deutlicher und es sieht aus, als stünden sie tiefer, wären herabgerutscht. Die Wülste des m. cucullaris darüber treten in Folge dessen, besonders rechts, deutlicher hervor. Die vordere Thoraxfläche erscheint bedeutend abgeflacht, weil die mm. pectorales beiderseits, rechts etwas mehr als links, hochgradig atrophirt sind; die Sternalportion fehlt ganz und es liegt daselbst den Rippen nur noch die Haut auf. Wenn die Arme nach vorn gestreckt werden, so tritt die an Stelle der mm. pectorales sich vorfindende tiefe Einsenkung sehr deutlich zu Gesicht. Die vom m. pectoralis herrührende, sich normaler Weise unter der Brustwarze vorfindende Falte fehlt rechts ganz, während sie links nur angedeutet ist. Dagegen besteht beiderseits eine abnorme Faltung, welche sich von der tiefer als normal stehenden axilla und zwar von deren vorderem Axillarwulst aus nach der vorderen Brustfläche herüber zieht i. e. die Clavicularportion des m. pectoralis.

Die Entfernung der herabhängenden Arme vom oberen Patellarrand ist dem normalen gegenüber bedeutend verringert.

Es können die Arme nur mit fremder Hülfe wagerecht gehalten werden, wobei sich zeigt, dass auch der m. deltoideus atrophisch ist[1]); er ist dies aber nur in seiner oberen Hälfte, ein Umstand, der zumal nach vorne zu ein vollständigeres Freiliegen des acromion bewirkt, in seinen unteren Abschnitten dagegen erscheint er übermässig stark und fühlt sich dabei ziemlich schlaff und schwammig an. Aus diesen Partieen wurde mit der Harpune ein nur sehr kleines Partikelchen dem Pat. entnommen; es fanden sich die

---

1) In der ersten, sonst ziemlich unvollständigen Krankengeschichte vom Jahre 1885 ist diese Atrophie der oberen Deltoidespartieen auch erwähnt.

einzelnen Muskelfasern normal oder etwas verbreitert, während zwischen ihnen sich Fettzellen vorfanden.

Auch der m. biceps und m. triceps fühlen sich im Verhältnis zu anderen Muskeln ziemlich schlaff und atrophirt an, einzelne Parthien am m. triceps sind pseudohypertrophisch.

Bei dem Versuche, ohne Beihülfe beide Oberarme in die Höhe zu heben, wird der Oberkörper nach rückwärts gebeugt und vollzieht sich die Hebung nur ohngefähr in einem Winkel von nicht über 30°. Wird die scapula an den Thorax fest fixirt, so gelingt eine willkürliche Erhebung des Armes fast bis zur Horizontale.

Die Beugung im Ellbogengelenk geht gut von statten.

An der Beugeseite beider Vorderarme zeigen sich einige scheinbar gleichfalls von Atrophie herrührende ungefähr dem eingelegten Finger entsprechende Furchen. Der m. supinator longus ist nicht betroffen.

Die Muskeln der Hände, speciell des Daumenballens sind völlig gut erhalten. Die Muskulatur auf dem Schulterblatt ist ganz kräftig. Die Schulterblätter stehen, wenn auch nicht beträchtlich, so doch sehr deutlich bei herabhängenden Armen flügelartig vom Thorax ab und sieht der untere Winkel der scapula mehr nach innen, als nach unten.

Die Zacken des m. serratus sind sehr wenig deutlich ausgeprägt.

Die Entfernung des proc. xyphoideus von der symphysis ist abnorm gross. Die linke Bauchhälfte ist stärker entwickelt, resp. mehr vorgewölbt, als die rechte, zudem ist r. oberhalb des Nabels eine circa handtellergrosse Vertiefung. Die Action der Bauchpresse beim Husten ist nicht besonders stark. An den unteren Extremitäten scheinen die Waden verhältnismässig etwas schwächer zu sein, während sämtliche Gesäss- und Oberschenkelmuskeln vollkommen normal erscheinen.

Die Stellung, resp. die Haltung des Pat. ist eine ziemlich stark lordotische in der Lendenwirbelsäule und ist in Folge dessen der Leib, ohne selbst sehr stark gewölbt zu sein, doch stark nach vorne geschoben.

Der Gang des Pat. hat nichts Unsicheres und nichts Abnormes, auch bei geschlossenen Augen nicht. Höchstens ist ein ganz leichtes Schwanken bemerkbar. Zu erwähnen ist noch, dass sich Va-

ricen an Armen und Beinen vorfinden, sowie ein Lipom an der L. Thoraxseite, ein kleineres solches oberhalb des Nabels. Abscessnarben finden sich in der linken Schulterblattgegend.

Die Patellarsehnenreflexe scheinen aufgehoben zu sein, jedenfalls sind sie abgeschwächt; oft scheinen sie bei den ersten Schlägen etwas angedeutet, sind aber dann nicht mehr zu erzielen, besonders R. nicht.

An beiden mm. deltoidei lst zuweilen ein strangartig verlaufendes, nicht fein fibrilläres Muskelbündelzucken zu bemerken.

Die electrische Prüfung ergab folgende Resultate:

I. Faradischer Strom:

	L	R
1. Zuckung am m. pector. clav. Port. bei	12 cm Rollenabstand	$11^1/_4$ cm
an der Sternocostalportion:		
bei stärksten Strömen	nicht.	
	L	R
Am m. cucullaris	bei $13^1/_4$	— 12
— m. deltoideus	— 11	— $11^1/_2$
— m. biceps	— $13^1/_4$	— $13^1/_4$
— m. triceps:		
— caput intern.	— $14^3/_4$	— $14^1/_2$
— Mitte	$12^1/_2$	— $11^1/_2$
Vorderarm: flex. digit. communis		— $12^1/_4$
nerv. ulnaris		11
— radialis		$12^1/_2$

II. Galvanischer Strom:

m. Pector. (Port. clavicul.)	KSZ	bei 8 El	— 10
	ASZ	— 10 —	13
	AOZ erst bei Elementen 36—47.		
m. deltoid. dext.	KSZ	bei 11 El	
	ASZ	— 11 —	

Auch bei starken Strömen keine AOZ.

Um nun noch einmal kurz die Ergebnisse dieser Krankengeschichte zusammenzufassen, so finden wir, dass. atrophisch sind die Pectorales, der m. serrat. antic., m biceps, m. brachialis int. m. triceps (mit pseudohypertro-

phischen Partien), theilweise vielleicht die flexoren des Vorderarms, Bauch- und Unterschenkelmuskulatur, pseudohypertrophisch [1]) erschien die untere Hälfte des deltoides, frei dagegen blieben: die kleinen Handmuskeln, die übrigen Vorderarmmuskeln, m. cucullares, die übrigen Schulterblattmuskeln, m. supinator long., die Gesäss- und Oberschenkelmuskulatur.

Der Patellarsehnenreflex war abgeschwächt. Die electrische Untersuchung ergab normales Verhalten in den erhaltenen und hypertrophischen Muskeln, sowie eine der jeweiligen Atrophie der Muskulatur proportionale Abnahme der Erregbarkeit. Entartungsreaction nirgends vorhanden. Fibrilläre Zuckungen wurden an verschiedenen Muskeln, besonders am deltoideus beobachtet und zwar nicht nur nach Einwirkung von Kälte.

So glaubten wir ein Bild vor uns zu sehen, welches in manchen Punkten sich mit dem von Erb für die juvenile Form gegebenen Schema ohne weiteres nicht vereinbaren lässt. Es sind hier Muskeln atrophisch, welche es dort nicht sind, und umgekehrt. Weiter sahen wir fibrilläre Zuckungen, welche bei der juvenilen Form sonst nicht beobachtet zu werden pflegen; wir konnten eine Heredität nicht nachweisen und sahen schliesslich die Krankheit nachweislich erst in einem höheren, in einem Alter von über 20 Jahren entstehen.

Nach diesem Befund glaubten wir das Recht zu haben, den Fall als eine Uebergangsform anzusehen. Immerhin konnten einige der beschriebenen Abweichungen von der Dystrophia muscularis nur scheinbare sein, indem bei der ursprünglich sehr starken Muskulatur des Mannes und der relativ kurzen Dauer der Krankheit uns Muskeln intact

---

1) Nach Erb's Untersuchung ist überall für „pseudohypertrophisch" hypertrophisch zu setzen.

schienen, welche es in der That nicht waren. Vor allem aber besassen offenbar die übereinstimmenden Punkte eine grössere Wichtigkeit, als die abweichenden. Dennoch schienen die letzteren immer noch wesentlich genug, um den Fall nicht ohne Weiteres der Dystrophia muscularis progressiva einzureihen, sondern an die Grenze zu verlegen.

Nach Einreichung dieser Arbeit behufs Zulassung zur Promotion erschien eine Mittheilung von Erb[1]), welche denselben Fall zum Gegenstand hatte. In derselben tritt Erb für die Einreihung des Falls in die reguläre Dystrophie (juvenile Form) ein und stützt sich dabei auf einen vielfach von dem unsrigen abweichenden Befund, die befallenen Muskeln betreffend. Er fand den Deltoideus nicht „im oberen Abschnitt ganz atrophisch", sondern in ganzer Ausdehnung hypertrophisch, die Cucullares, Rhomboidei, Supinatores, die Gesäss- und Oberschenkelmuskeln nicht frei, sondern z. Th. recht erheblich erkrankt. Wir haben uns daraufhin alle Mühe gegeben, des an den verschiedenen Kliniken herumreisenden Patienten habhaft zu werden, um den gegenwärtigen Befund noch einmal mit unserem früheren zu vergleichen. Der Mann war aber in seine Heimath abgereist und nicht mehr zu erreichen. Die Ursache der Differenzen vollkommen aufzuklären, sind wir daher ausser Stande. Es wäre ja immerhin möglich, dass wir uns in einzelnen Punkten bei der Untersuchung getäuscht hätten, in denen der erfahrnere Blick Erb's schärfer gesehen hat. In einigen glauben wir freilich nach der Erinnerung diese Möglichkeit fast mit Bestimmtheit ausschliessen zu können. Dann bliebe nur noch die zweite Möglichkeit, dass sich die Verhältnisse in der Zeit, welche zwischen unserer und Erb's Beobachtung verstrich, geändert haben. Dieselbe war allerdings nur eine kurze, doch ganz unmöglich wäre

1) Neurolog. Centralblatt 1886 Nr. 13.

ja ein, unter ungünstigen Verhältnissen, z. B. auf der Wanderschaft, eintretendes rasches Fortschreiten der Erkrankung nicht. Sei dem aber, wie es wolle, durch die Untersuchung excidirter Muskelstücke hat Erb die unsrige, welche nur an den mittelst Harpune gewonnenen Partikelchen ausgeführt werden konnte, rectificirt. Auch Prof. Penzoldt hatte dem Kranken die Excision proponirt, aber leider ohne ihn dazu bestimmen zu können. Wir mussten uns daher mit dem unvollkommenen Resultat der Harpunirung begnügen. Als dem Kranken die Excision zum zweiten Male vorgeschlagen wurde, war er durch kein Mittel mehr in der Klinik zurückzuhalten.

Im Anschluss an den eben besprochenen Fall wollen wir im Folgenden einen von beginnender spinaler progressiver Muskelatrophie der Oeffentlichkeit übergeben, welcher im letzten W.-S. auf der medicinischen Klinik zu Erlangen beobachtet wurde und welcher gleichfalls in etwas von dem gewöhnlichen Verlauf bei der spinalen progressiven Muskelatrophie abweicht. Die Erlaubnis zur Veröffentlichung verdanke ich gleichfalls Herrn Prof. Dr. Penzoldt.

Jocob L., 47 J., Maurermeister aus Titting; aufgenommen 1. II. 1886.

Hereditär ist Nichts nachweisbar; weder Eltern, noch Geschwister, noch Kinder oder sonstige Verwandte des Pat. haben ein ähnliches Leiden gehabt.

Den Beginn desselben weiss Pat. nicht genauer zu fixiren; er gibt an, im 43. Lebensjahre Rheumatismus (!) in beiden Beinen gehabt zu haben; seit jener Zeit schwitze er, namentlich des Nachts, sehr leicht und bekomme bei geringen Anstrengungen Herzklopfen. Erst in seinem 45. Lebensjahre fühlte Pat., dass er schwächer werde; dabei habe er nicht bemerkt, magerer geworden zu sein. In seinem 46. Lebensjahre spürte Pat. nach einem vierstündigen Marsche Schmerzen im Kreuze, von wo sich dieselben allmählich nach den unteren Extremitäten gezogen hätten, um in

den Füssen, besonders aber in den Knöcheln recht lebhaft aufzutreten. Diese Schmerzen dauerten circa $^1/_4$ Jahr an und blieben seitdem nur gering. Mit dem Nachlass der Schmerzen jedoch trat Schwäche in den Füssen auf, die sich namentlich rechts beim Gehen dadurch documentirte, dass der rechte Fuss leicht nach auswärts umknickte, eine Erscheinung, welche am linken Fusse nicht zu beobachten war. Seit dem Auftreten der Schwäche in den Füssen hat Pat. zugleich das Gefühl, als ob eine Binde um seine Unterschenkel geschlungen wäre; ferner hat Pat. seit derselben Zeit Sehnenhüpfen in den Beinen, aber auch in den Armen, besonders wenn er schwitze.

Pat. gibt weiter an, dass er auch in den Zehen beider Füsse keine Kraft verspüre, namentlich rechterseits.

Sechs Wochen vor seiner Aufnahme in das Erlanger Hospital habe er bemerkt, wie sein linker Fuss merklich schwächer geworden sei und will er dabei gespürt haben, dass derselbe dem Umknicken nahe gewesen, doch habe er mit Anwendung einer gewissen Energie noch so viel Kraft entwickelt, dass er denselben festhalten konnte.

Auch beobachtete Pat., dass seit circa 2 Monaten, gleichfalls vor Aufnahme ins Hospital, sein rechter Unterschenkel abmagere, was er durch Umfassen mit der Hand genau abschätzen konnte, indem die umfassenden Finger sich früher nicht, wie jetzt, berührten; er mass oberhalb des Fussknöchels.

Die seit seinem 45. Lebensjahre bestehende Schwäche zeigt sich namentlich sodann beim Gebrauche beider Hände, in denen er kaum noch halb so viel Kraft zu haben meint, als zu jener Zeit, wo er sich vollkommen gesund fühlte.

Ausserdem empfindet Pat. seit circa 6 Wochen vor seiner Aufnahme ein kribbelndes und pelziges Gefühl im IV. und V. Finger beider Hände.

Status:

Pat. ist ein Mann von kräftigem Knochenbau, guter Entwicklung und befindet sich in ganz gutem Ernährungszustande. Keine Ausschläge, keine Oedeme.

Haut, Gesicht, Sinne, Hirnnerven, innere Organe etc. sind vollständig normal.

Die genauere Untersuchung ergibt in Bezug auf Atrophie und Schwäche der Muskulatur Folgendes:

Weder an den Muskeln der Schulter, noch des Rumpfes, noch des Oberarms ist etwas Abnormes zu bemerken; bei genauer Besichtigung der Hand jedoch findet sich, dass die Daumenmuskulatur schwächer erscheint, als man in Anbetracht des sonstigen Baues erwarten müsste. Bei Vergleich beider ausgestreckter Hände mit einander erscheinen die Zwischenknochenräume etwas vertiefter, als normal.

Erheblichere Veränderungen finden sich an den unteren Extremitäten:

Während beide Unterschenkel überhaupt schon im Verhältnis zum sonstigen Bau etwas zu schwach erscheinen, ist die Differenz zwischen R. und L. zu Ungunsten des R. deutlich ausgesprochen, denn die Maasse ergeben:

	R	L
über den Malleolen	19 cm	$20^1/_2$ cm
an der dicksten Stelle der Wade	$32^1/_2$ cm	35 cm

Eine abnorme Resistenz der Muskulatur ist nicht zu erkennen. Der musc. tibialis antic. und die mm. peronei sind rechts stark, L. nur sehr wenig atrophisch, so dass die unter normalen Verhältnissen durch ihre Muskelbäuche entstehende Vorwölbung der äusseren Fläche des Unterschenkels R. fast wegfällt und eine Linie, vom Condylus ext. des Knies zum malleolus externus fast zu einer geraden wird, während linkerseits die normale, leicht geschwungene Wölbung erhalten ist. Auch an der inneren Seite des Unterschenkels, resp. der Wade ist ein deutlicher Unterschied bemerkbar insofern, als die rechte beträchtlich viel weniger nach innen vorspringt, als die linke.

Beim Gehen macht sich die Atrophie, vorzüglich der genannten Muskeln, dadurch bemerkbar, dass Pat., wenn er sich nicht besonders anstrengt, es nicht verhindern kann, mit dem Fusse derart umzukippen, dass die Fusssohle nach innen zu gerichtet ist und Pat. nur mit dem vordersten Teile des äusseren Fussrandes auf den Boden zu stehen kommt, resp. mit den letzten Zehen; ja es kann sogar bei grossen Schritten vorkommen, dass Pat. den Boden mit

dem Rücken der letzten Zehen streift, resp. den Fuss in dieser supinirten Stellung auf dem Rücken der letzten Zehen nachschleppt.

Pat. schwankt weder im Gehen, noch im Stehen, auch nicht bei geschlossenen Augen. Keine Sensibilitätsstörung.

Der Patellarsehnenreflex ist beiderseits gut ausgeprägt.

Fibrilläre Muskelzuckungen wurden am Unterschenkel zuweilen beobachtet, besonders aber nach Application von Reizen, wie Electricität etc.

Die Prüfung mit dem constanten Strome ergab:

Linker Peroneus: KSZ bei 19 El
AOZ — 20 —
ASZ — 27 —

Rechter Peroneus:

Selbst stärkste Ströme erzeugen keine KSZ; auch keine Anoden-Reaktion; statt dessen tritt, während der nervus oder musculus peroneus electrisirt wird, die tibialis-anticus — Wirkung auf, am stärksten bei AO, die des gastrocnemius bei AS.

Am Daumenballen erst bei 50 El.
KS und die A-reactionen.

Die Untersuchung mit dem faradischen Strome ergibt ein Aufgehobensein der Erregbarkeit im rechten nervus peroneus; man bekommt keine Reaction im musc. peroneus, wohl aber in anderen Muskelgruppen.

Durch regelmässige, 27 Tage fortgesetzte Behandlung mit dem constanten Strome wurde insofern ein Resultat erreicht, als Pat. beim Gehen den Fuss eher vor dem Umkippen zu bewahren vermag, und überhaupt sehr viel sicherer geht.

Da Pat. wegen Erkrankung an Diphtherie auf eine andere Abtheilung translocirt werden musste, wo er während eines sechstägigen Aufenthalts nicht electrisirt wurde, trat eine Verschlimmerung seines Zustandes ein, indem das Umkippen des rechten Fusses wieder sehr leicht erfolgte. Nach seiner Genesung von der Diphtherie wurde Pat. weiter eine Woche lang mit dem constanten Strome behandelt und fühlte sich derselbe bei seiner Entlassung nach seiner Angabe wiederum sicherer auf den Füssen; er kippte weniger leicht und weniger oft um.

Wir glaubten in diesem Falle die Diagnose auf beginnende neuropathische, spinale progressive Muskelatrophie stellen zu müssen. Denn abgesehen von dem ausnahmsweisen Beginn in den unteren Extremitäten spricht das Befallensein, wie das Freibleiben der Muskulatur, das fibrilläre Zucken, sowie auch das electrische Verhalten am meisten für die in der Ausbildung begriffene spinale Form. Es ist freilich nicht ganz klar, in welchen Muskeln die Krankheit begonnen hat. Wenn es auch nach der Anamnese scheint, dass der Beginn in den unteren Extremitäten stattfatte, so bleibt die Möglichkeit nicht ausgeschlossen, dass sie doch in den kleinen Handmuskeln gleichzeitig oder kurz vorher begann, ohne dass es der Pat. selbst bemerkte, denn auffallend ist die Veränderung auch jetzt noch nicht. Soviel ist jedenfalls selbstverständlich, dass, wenn Muskeln der unteren Extremität zuerst zu atrophiren begannen, die kleinen Handmuskeln alsbald folgten. Selten ist es jedenfalls, dass bei der spinalen Form der Beginn an die untere Extremität zu verlegen ist und es dürfte sich in dieser Beziehung unser Fall an die Eichhorst'schen[1]) anlehnen.

Duchenne machte schon vor Jahren darauf aufmerksam, dass die progessive Muskelatrophie, speciell die spätere Erb'sche juvenile Form mit Atrophie der Gesichtsmuskeln einsetzen oder doch mit ihr verbunden sein könne.

Diese Erfahrung Duchenne's wurde bestätigt durch einen Fall von Remak, welcher in Nr. 15 des Neurologischen Centralblattes 1884 seine Veröffentlichung fand.

In Nr. 1 des Neurologischen Centralblattes 1885 wird von Dr. Mossdorf in Dresden ein zweiter Fall von juveniler Muskelatrophie veröffentlicht mit einseitiger Betheiligung der Gesichtsmuskeln. Ob freilich dieser Fall volle

1) Berl. klin. Wochenschrift 1873. 42 : 43.

Berechtigung hat, hierher gezählt zu werden, halte ich mich nicht für competent zu entscheiden.

Sodann findet sich in der Révue de méd. 1885 eine Arbeit von Landouzy und Déjérine, aus welcher zu ersehen ist, dass gleichfalls die Erb'sche juvenile Form der progressiven Muskelatrophie in sieben verschiedenen Fällen mit Atrophie der Gesichtsmuskeln bei Mangel jeder wahren oder falschen Hypertrophie theils direkt einsetzte, theils sich zu an anderen Regionen des Körpers beginnender Atrophie hinzugesellte.

In dem einen Falle, welcher zur Sektion kam, und bei welchem die Gesichtsatrophie 14 Jahre früher auftrat, bevor sich an anderen Körpertheilen die Atrophie geltend machte, konnte auf dem Wege streng anatomischer Präparation demonstrirt werden, dass im Gesicht die mm. frontales, mm. orbiculares oculi, mm. zygomatici, mm. orbicular. oris und mm. buccinator. fast völlig verschwunden waren, während der m. levator anguli oris, die Kaumuskulatur, die der Zunge, des Pharynx, des Kehlkopfs und der Augenmuskeln, also auch hier wieder die lebenswichtigen Muskeln sich normal fanden.

Die übrigen Muskeln fanden sich theils atrophisch, theils normal ganz analog den Befunden Erb's bei seiner juvenilen Form, bis auf den musc. coraco-brachialis, welcher nach Erb constant frei, dort aber fast verschwunden war und bis auf die musc. serrati und sacrolumbales, die nach Erb constant befallen, dort aber normal sich vorfanden. Die microscopischen Befunde des Nervensystems schlossen sich ganz und gar der Erb'schen Lehre an.

Es gab dieser Befund den französischen Forschern Landouzy und Déjérine Veranlassung, einen besonderen Typus für ihren Befund zu beanspruchen und dafür die Bezeichnung: Type facio-scapulo — huméral ihrer Myopathie atrophique progressive eingeführt wissen zu wollen, eine

Bezeichnung, welche jedoch nach unseren früheren Erörterungen, weil nicht durchaus nothwendig, besser unterlassen wird.

In jüngster Zeit nun wurde durch Dr. Krecke[1]) ein Fall aus der Erlanger Klinik der Oeffentlichkeit übergeben, welchen zu sehen ich ebenfalls Gelegenheit hatte und welcher sich in jeder Beziehung den von Landouzy und Déjérine beobachteten vorhin erwähnten Fällen anreihen lässt. Wenn sich auch in diesem Falle nicht mit voller Bestimmtheit entscheiden lässt, ob die Atrophie der Gesichtsmuskulatur, d. h. der vom n. facialis versorgten Muskeln vorher, nachher oder gleichzeitig mit beginnender Atrophie von Muskeln an anderen Körperregionen eingetreten ist, so legt die Anamnese jenes Falles denn doch die Vermuthung ausserordentlich nahe, dass auch hier die Krankheit mit Atrophie der Gesichtsmuskeln im frühesten Kindesalter einsetzte.

Ich habe das Vergnügen, zur Vervollständigung der Arbeit von Dr. Krecke das Bild jenes Pat., des Ernst B., Fabrikantensohn aus Nürnberg, 10 J., mit dieser Schrift zu veröffentlichen.

Es befindet sich dieser Pat. jetzt noch (Monat Juni) unter klinischer Beobachtuug und Behandlung. Nach Erkundigungen, welche ich bei Herrn Dr. Krecke einzog, hat sich seit der Veröffentlichung des Falles bis jetzt an demselben nichts Wesentliches geändert.

Im Anschluss hieran gestatte ich mir noch die Mittheilung zu machen, dass Pat. Holzlehner, Rud., 27 J., aus Zeissen i. Pr., welcher unter Beob. 4 im deutschen Archiv für klinische Med. XXX. 1884 von Erb als Beleg für seine juvenile Form näher beschrieben wurde, sich vom 21/IX—

1) Münchener medic. Wochenschrift 1886 Nr. 15.

2/XII 82 in der medic. Klinik zu Erlangen befand. Der Befund, welcher daselbst in jener Zeit vorgenommen wurde, stimmt, soweit er ausgeführt, in jeder Beziehung mit der Erb'schen Veröffentlichung überein. Im Febr. 1885 stellte sich derselbe Pat. nochmals ein und gab an, in seinem Zustande weder eine Verbesserung, noch eine Verschlimmerung bemerkt zu haben. Bei Aufnahme des stat. praes. finden sich im Wesentlichen die 1882 schon vorhandenen Veränderungen fortbestehend. Die unteren Extremitäten insonderheit, welche 1882 normal befunden wurden, sind auch jetzt noch vollständig funktionsfähig; Pat. ist im Stande, 8—10 Stunden am Tage zu laufen. Die Kraftmessung der Hände mittels des Dynamometer ergab 1882 R. circa $^2/_3$, L. circa $^1/_3$ der Leistungsfähigkeit eines erwachsenen Mannes, 1885 70—80 k, also circa 50 k weniger, als die mittlere Kraft eines normal kräftigen Menschen beträgt.

Wir lassen nun im Auszuge eine Anzahl von theils recht alten Krankengeschichten folgen, welche, so unvollständig sie auch nach den jetzigen Anforderungen an die Untersuchungsmethode sein mögen, denn doch wiederholt ein mehr oder weniger typisches Bild einer der jetzt genau getrennten Arten der progressiven Muskel-Atrophie liefern und auf Grund derselben, wenn auch keine sichere, so doch eine Wahrscheinlichkeitsdiagnose nachträglich zulassen.

Beob. I.

Johann Ziegler, Schuhmacher aus Nürnberg, 39 J., aufgenommen am 1. April 1879.

Keinerlei Heredität nachweisbar, auch sonst keine nachweisbare Ursache.

Beginn des Leidens im 38. Lebensjahre mit Schwäche im rechten Daumen, die sich über den ganzen rechten Arm fortsetzt.

4 Monate vor seiner Aufnahme ins Hospital Beginn in derselben Weise auch in der linken oberen Extremität.

Status: Atrophisch sind:
mm. deltoidei beiderseits.
Oberarmmuskulatur: zum Theil beiderseits;
stark atrophisch: beide Daumenballen;
weniger stark: beide Kleinfingerballen, mm. interossei.
Atrophie am Vorderarm: R. mehr ausgesprochen.
Atrophie am Vorderarm: L. weniger.
Mm. pectorales:
Schulterblattmuskulatur: } etwas atrophisch.

Der linke Arm wird nicht schwer bis zum Kopf erhoben, der rechte dagegen nur mit Mühe.

An den unteren Extremitäten, sowie am Gesicht ist nichts Abnormes zu bemerken.

Fibrilläre Zuckungen an Brust und Oberarm.
Sensibilität, Reflexe normal.
Keine sonstigen Störungen.
Die Untersuchung mit dem constanten Strom ergibt:
Am Daumen: KSZ bei 25 El
ASZ bei 25 El noch nicht;
bei stärkeren Strömen beide deutlich;
KSZ wird immer deutlicher.

Die Behandlung mit dem constanten Strome ergab keine Besserung.

Beob. II.

Justine Scheller, Tünchersfrau aus Fürth, 34 J., aufgenommen den 7. Nov. 1876.

Pat. war stets, bis auf einen Typhus, den sie in ihrem 14. Lebensjahre überstand, gesund.

Hereditär: Nichts nachweisbar (besitzt keine Geschwister).

Beginn des Leidens: im 32. Lebensjahre mit „Reissen“ in der linken Schultergegend, sich allmählich über den ganzen linken Arm und Hand verbreitend; gleichzeitig: grosse Müdigkeit mit darauf folgender Atrophie des Armes; (arbeitsunfähig geworden). 2 Wochen vor der Aufnahme der Pat. in das Hospital: „Reissen“ auch im rechten Arm; zugleich Müdigkeit.

Status:
Bewegung im linken Schultergelenk sehr beschränkt.
Bewegung im Ellbogengelenk frei.

Pro- und Supination des l. Vorderarms frei.

Atrophisch sind links:

m. deltoideus stark.

Muskeln des Vorderarms in toto sehr atrophisch. Doch wirken Streck- und Beugemuskeln immer noch etwas.

Muskeln der Hand am Daumen- und Kleinfingerballen, (besonders m. opponens und m. adductor). — Wirkung der mm. interossei auffallend verschlechtert. Bewegung im r. Schulter- und Ellbogengelenk frei.

Rechts:

m. deltoideus weniger atrophisch, als L. Muskeln des Vorderarms und der Hand etwas atrophisch, besonders der adductor pollicis.

m. Serratus antic. maj.
m. pector. maj.
m. latissimus dorsi
} atrophisch.

Erhalten sind beiderseits:

mm. biceps, triceps, cucullaris, sterno-cleidomastoid.

Untere Extremitäten: normal.

Sensibilität: normal.

Bei Anwendung des faradischen Stromes: Reaktion der befallenen Muskeln abgeschwächt.

Ob fibrilläre Zuckungen, nicht angegeben.

Beob. III.

Georg Löhr, Taglöhnerssohn aus Schney, 12 J., aufgenommen den 27. Oct. 1876.

Heredität nicht nachweisbar.

Beginn der Krankheit ohne nachweisbare Ursache im Alter von $11^1/_2$ Jahren allmählich in beiden Händen.

Status: Am Daumen- und Kleinfingerballen beträchtliche Abmagerung, beiderseits.

Muskeln der Ulnarseite des r. Vorderarms beträchtlich atrophisch, doch ist die Wirkung des flexor carpi ulnaris möglich.

Weder am Rumpf, noch unteren Extremitäten, noch Gesicht irgend welche Atrophie.

	R	L
Umfang: Mitte des Vorderarms	15 cm	15 cm
5 cm unterhalb des condyl. int.	14 cm	16 cm

Fibrilläre Zuckungen an den betreffenden Muskeln.

Dreimonatliche Behandlung mit Electricität: erfolglos.

Beob. IV.

Sebastian Fuchs, Bauer aus Poppendorf, 39 J., aufgenommen den 14. VIII. 1884.

Stets gesund bis auf Typhus.

Nachweislich keine hereditäre Belastung.

Im 38. Lebensjahre:

Beginn des Leidens mit Nachtschweiss und Schwäche in den unteren Extremitäten (Ursache nicht nachweisbar, vom Pat. auf eine heftige Erkältung zurückgeführt), zugleich: mühsames Nachschleppen der Füsse.

1 Jahr vor der Aufnahme des Pat. ins Hospital: Auftreten grosser Schwäche im R. Arm und R. Hand.

$^1/_4$ Jahr vor Aufnahme: dasselbe L.

Fibrilläre Zuckungen beobachtet.

Status: Kräftig gebauter, gut ernährter Mann.

Hirnnerven
Sensibilität
Raumsinn } normal.
Tastvermögen
Reflexe

Atrophisch:

Mm. pectoralis maj. u. minor. mm. scalen.

Frei: m. cucullaris.

Arme ziemlich atrophisch, besonders Beugeseite.

	R	L
Umfang des Oberarms:		
in seiner Mitte	24	25
Umfang des Vorderarms:		
in seiner Mitte	23	25

Hand: starke Atrophie (Daumenmuskulatur), tiefe Furchen zwischen den Mittelhandknochen (mm. interossei).

Untere Extremität: Beiderseits besonders Unterschenkel und äussere Seite der Oberschenkel atrophisch.

	R	L
Umfang des Oberschenkels:		
in seiner Mitte	48	48
Umfang des Unterschenkels:		
12 cm unterhalb der Patella	35	36

Gehen und Stehen ziemlich gut, nur etwas Unsicherheit. Fibrilläre Zuckungen besonders an den Brustmuskeln.

Bei Anwendung von Electricität reagiren die betroffenen Muskeln auf mässig starke Ströme hin.

Beob. V. Hänlein Hermann, Schullehrer aus Wernbach, 51 J.; aufgenommen am 4. August 1874.

Hereditär: Nichts Sicheres (2 Kinder taubstumm, Mutter an Abzehrung gestorben, Vater erblindet).

Im 48. Lebensjahr, bis wohin ganz gesund, Beginn: mit heftigen Schmerzen in der Ferse, die sich auf Wade und Oberschenkel fortsetzen. Dauer des Schmerzes ca. $2^1/_2$ J. Nach Aufhören der Schmerzen Atrophie der Wade. (Pat. ist sehr empfindlich, übertreibt.)

	L	R
Umfang (grösster) der Wade:	30 cm	$25^1/_2$ cm
4 Monate später ergibt die Messung (grösster Umfang der Wade.)	29 cm	25 cm.
14 cm oberhalb des oberen Randes der Patella	39 „	35 „

Die Affection ist im Jahre 1886 nicht fortgeschritten.

Beob. VI. Peter Schmalz, Victualienhändler aus Obermessing, 37 J., aufgenommen am 29. Aug. 1878.

Heredität besteht nicht.

Beginn des Leidens: im 36. Lebensjahr mit stechenden Schmerzen in Fingerspitzen und Zehen, sich nach Ober- und Unterextremitäten fortsetzend.

Status:

Ziemlich gleichmässige Atrophie der Muskeln des Ober- und Unterarms, stärker hervortretend an dem grossen und kleinen Fingerballen, sowie den mm. interossei.

Untere Extremitäten gleichfalls gleichmässig atrophisch.

Sensibilität: normal.

Beob. VII. Joh. Sim. Höfling, 34 Jahre, Schreiner aus Fürth. Aufgenommen 18. Mai 1875.

Früher gesund. Im 18. Jahre Reissen in beiden Schultern, wovon er völlig genass. Wiederholung dieser Beschwerden im 22. Jahr und besonders heftig und anhaltend im 31. Jahre. Darnach vollständige Arbeitsfähigkeit.

Anfang Februar 1875 Schmerz und Unbeweglichkeit in beiden

Schultergelenken ohne Fieber. Im März Volumsabnahme in beiden Schultern constatirt. Die Bewegungsfähigkeit besserte sich etwas, blieb aber so schlecht, dass er den linken Arm nur bis zur horizontalen, den rechten nur sehr wenig heben konnte.

Status:

Beide Deltoides abgeflacht, die Wölbung des rechten ganz geschwunden. Biceps schlecht entwickelt, rechts schlechter als links. Daumen- und Kleinfingerballen rechts schwächer als links. Die Muskel nauf der Scapula atrophisch. Fibrilläres und fasciculäres Muskelzucken in den Pectorales, Schulter- und Oberarmmuskeln.

Sonst keine Veränderung.

Beob. VIII. Peter Weber, Privatier aus Gräfenberg, 34 Jahre, Körperlänge 175 cm; aufgenommen am 18. März 1878.

Anamnese: (Im 18.—21. Lebensjahre 3 Mal Lungenentzündung, im 31. Phthisis incipiens). Ueber Heredität gibt die Krankengeschichte keine Auskunft.

Beginn des Leidens: im 20. Lebensjahr ohne bekannten Grund mit Schmerz in den Schultern und Zuckungen am ganzen Körper und darauf folgender Abmagerung.

Status:

Sehr grosser, mässig genährter Mann;

Gehirnnherven, Sinne, Sensibilität } normal.

Fibrilläre Zuckungen an der befallenen Muskulatur.

Die Muskulatur des Rumpfes, der oberen und unteren Extremitäten im Allgemeinen schwach entwickelt.

Bedeutend atrophisch ist: der rechte m. pectoral. maior (der linke weniger) und die Oberarmmuskulatur. In geringem Grade atrophisch scheint die Vorderarmmuskulatur. Daumen- und Kleinfingerballen geringer als der Norm entsprechend, doch nicht so atrophisch, als man nach dem übrigen Befund erwarten konnte. Interossei ziemlich gut entwickelt.

Nicht atrophisch:

M. deltoid. mm. inerossei.

M. supraspinatus L etwas atrophisch.

Umfang des Oberarms:	L	R
in seiner Mitte:	18 cm	17 cm

	L	R
des Vorderarms:		
in seiner Mitte:	20½ cm	19 cm
an der stärksten Stelle:	22 cm	21 cm
des Oberschenkels:		
in seiner Mitte:	35 cm	34½ cm
grösster:	?	39½ cm
Wadenumfang:	32 cm	32 cm

Ueber die electrische Untersuchung fehlen genauere Angaben; doch soll die Anodenschliessungszuckung vor der Kathodenreaction eingetreten sein.

Beob. IX. Paul L., Taglöhnerssohn aus Nürnberg, 10 Jahre; aufgenommen 1. Juli 1875. Anamnestisch ist zu erwähnen, dass Pat. hereditär neuropathisch nicht belastet ist; er lernte rechtzeitig das Gehen und konnte bis zum 6. Lebensjahre laufen, wie jeder andere gesunde Junge; von da an wurde bemerkt, dass Pat. langsamer ging; er fiel jedoch nicht auffallend oft hin. In seinem 9. Lebensjahre erst bemerkten seine Eltern, dass Pat. auf den Zehen zu gehen anfing, jetzt häufiger als sonst zur Erde fiel und, wenn er aufstehen wollte, die Hände zu Hülfe nehmen musste. Wie er dies that, ist in der Krankengeschichte nicht angegeben. Im letzten Jahre verschlimmerte sich der Zustand des Pat. rasch, so dass er seit 4 Monaten vor seiner Aufnahme in das Hospital gehunfähig ist.

Ein Starksein der Waden fiel den Eltern schon im 3. Lebensjahre auf, was sich im weiteren Verlauf zu auffallender Dickenzunahme gestaltete.

Aetiologisch ist Nichts nachweisbar. Schmerzen haben nie bestanden, die Sensibilität war stets erhalten.

Status: Pat. ist ein für sein Alter kleiner, schlecht genährter Knabe.

Die oberen Extremitäten sind, besonders im Vergleich zu den unteren, schwach, die Oberschenkel etwa für das Individuum normal stark, die Waden dagegen auffallend voluminös entwickelt und zwar ist es deutlich der m. gastro gneurius, welcher beiderseits an Volumen zugenommen hat. Der Umfang des L

Oberschenkels misst in seiner Mitte 28 cm

	L
der Wade	$25^1/_2$ cm

Die Füsse sind ziemlich in Spitzfussstellung gestellt.

Die Beugung des Ober- und Unterschenkels geht, wenn auch etwas schwach, so doch gut von statten, das Strecken des Beines dagegen ist beträchtlich erschwert beiderseits.

Das Strecken des Fusses, sowie die Beugung ist in geringem Grade möglich, die rechte Fusssohle steht etwas nach innen. Die Zehen können bewegt werden; Stehen und Gehen kann Pat. gar nicht. In der Beweglichkeit der Arme keine Differenz.

Sensibilität, Harn, Stuhl, Intelligenz } normal.

Eine Angabe betreffs der Reflexe fehlt.

Die Untersuchung mit dem faradischen Strom ergibt:

Selbst bei den stärksten Strömen links gar keine, rechts nur eine minimale Reaktion am cruralis; am peroneus beiderseits bessere Reaktion;

Faradisirung des popliteus erregt leichte Contractionen in den gastrocneumius.

Die Reaktion in den Armnerven ist eine stärkere, wenn auch für die Stärke des Stromes noch gering.

Die Untersuchung mit dem galvanischen Strome ergibt:

Am Cruralis L	KSZ bei 28 El.
dasselbe	bei 30 El.,
idem	bei 35 El.
starke	KSZ bei 40 El.
	AnSZ bei — El.
idem	bei 45 El.
„	bei 50 El.
Am Peroneus R	KSZ bei 25 El.
stärker	bei 30 El.
KSZ, AnSZ, AnOZ	bei 40 El.

Ein aus dem m. gastrocneumius excidirtes Stück zeigt auf dem Querschnitt zwischen den einzelnen Muskelfasern, etwa das Drei-

fache an Breite einnehmend, grosse Züge von Fettgewebe und auf dem Längsschnitt ebenso; die einzelne Muskelfibrille ist etwas gedunsen ohne Querstreifung und in unregelmässig angeordnete quere Stücke zerfallend.

Eine unbestritten sichere Diagnose wird sich auf Grund des vorhandenen Befunds kaum in einem der XI Fälle stellen lassen. Nur einen derselben kann man mit einiger Wahrscheinlichkeit der Dystrophia muscularis progressiva und zwar der pseudohypertrophischen Form zurechnen. Leider sind auch in diesem Falle die Angaben vielfach lückenhaft. Insbesondere fehlt eine genaue Aufzählung der befallenen Muskeln.

Die übrigen lassen sich mit grösserer oder geringerer Wahrscheinlichkeit der neuropathischen Form zuzählen, bei zweien möchte man freilich am liebsten auf jede Classificirung verzichten.

Fall I bietet ganz das Bild der spinalen Form, nur fehlt der sichere Nachweis der Ea R; es ist die Möglichkeit nicht ausgeschlossen, dass auch dieser Fall, wie mancher andere noch, würde man ihn mit der heute nothwendigen Exactheit bezüglich seines electrischen Verhaltens untersuchen, etwas andere Resultate geben könnte; darum möchten wir die in den oft schon recht alten Krankengeschichten gegebenen Befunde, aus denen Fehlen oder Vorhandensein der Ea R geschlossen werden soll, nicht immer für unumstösslich halten.

Fall II gibt keine Kenntniss darüber, ob fibrilläre Zuckungen, ob Ea R vorhanden, sonst passt das Bild der spinalen Form in jeder Beziehung auf ihn.

Im Fall III ist bemerkenswerth das Auftreten der spinalen Erscheinungen im frühen Kindesalter. Die Angabe über das electrische Verhalten fehlt.

Fall IV ist wohl sicher der neuropathischen Form zuzurechnen. Er nähert sich vielleicht, was den Beginn des

Leidens anlangt, unserem Falle Lederer, indem die Krankheit gleichfalls mit Nachtschweiss und Schwäche in den unteren Extremitäten begann und die Unsicherheit im Gebrauch der Füsse nach sich zog.

In Fall V und VI sind die Angaben nur sehr kurz und nicht ausreichend, eine sichere Diagnose zu stellen.

Fall VII hat manches Eigenthümliche. Es scheint eine spinale Form mit Beginn am Deltoides zu sein.

Fall VIII lässt auch keine sichere Deutung zu, dürfte aber wohl mehr der neuropathischen Form zugerechnet werden müssen.
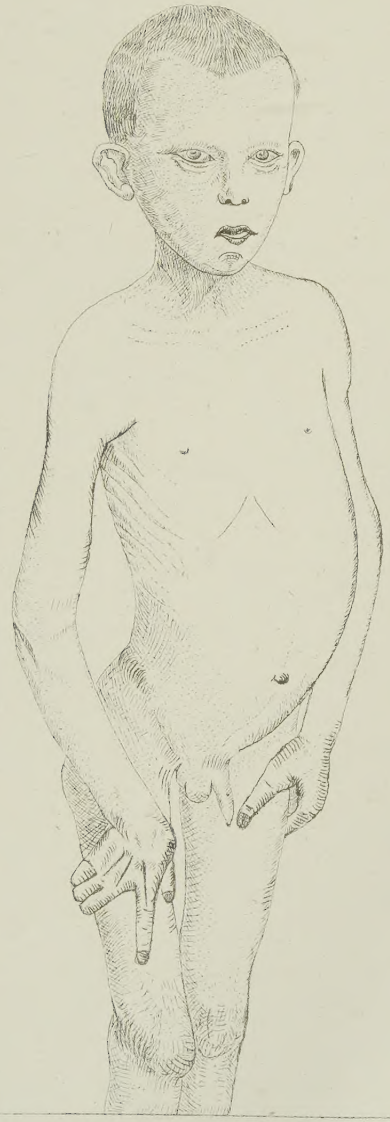
Es fällt diese meine Arbeit gerade in eine Zeit, wo sich mit demselben Gegenstande viel und eingehend gewichtige Autoritäten beschäftigen. Jeder Tag kann etwas Neues bringen. Da wir nun in vorliegender Arbeit einen als von dem gewöhnlichen Typus bei der Dystrophia muscul. progressiva abweichend, die einzelnen Formen der Dystrophie verbindend hinstellen zu müssen glaubten, so werden wir alles etwaige Neue darauf hin zu prüfen haben, ob andere Befunde mit dem unsrigen übereinstimmen oder sich ihm wenigstens sehr nähern, ob mit anderen Worten unsere Annahme eine thatsächlich berechtigte ist oder nicht. Und sollte selbst die Zukunft den Beweis einbringen, dass durch diese oder jene Erscheinung getäuscht, unsere Annahme nicht zu recht besteht, so hat vorliegende Arbeit wenigstens den Zweck erfüllt, einen kleinen Beitrag zur Besprechung der Frage gegeben zu haben.